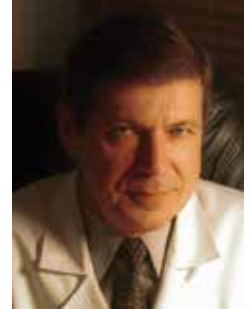


*Szanowni Państwo,*



Piszę te słowa wstępu pod koniec lipca 2011 roku, gdy polskie lato wcale nie zachęca do odpoczynku na świeżym powietrzu, z nadzieją na cieplejszy i słoneczny sierpień. Gdyby okazało się inaczej – sierpniowy numer *Kardiologii po Dyplomie* pozwoli Państwu, mam nadzieję, na chwilę zapomnieć o nie najlepszej pogodzie za oknem.

Co przygotowaliśmy dla Państwa w sierpniowym numerze naszego pisma? Po pierwsze znakomitą pracę pogładową Carla J. Pepine'a i Domenico G. Della Rocca na temat wartości prognostycznej dysfunkcji śródbrzońki. Wybitni badacze, „ojcowie badań” klinicznych w tej dziedzinie, przedstawiają w nim podsumowanie wiedzy o dysfunkcji śródbrzońki i jej klinicznych implikacjach, ale prawdziwą perełką są polskie komentarze do tego artykułu: wstęp redaktora działu – prof. Stefana Chłopickiego z Krakowa, oraz opinie kolegów z ośrodków łódzkiego, krakowskiego, katowickiego i warszawskiego (w kolejności alfabetycznej: dr Paweł Balsam, prof. Jerzy Chudek, prof. Krzysztof J. Filipiak, prof. Andrzej Januszewicz, prof. Jarosław D. Kasprzak, dr hab. med. Rafał Niżankowski, dr med. Aleksander Prejbisz). Każdy z nich patrzy na to zagadnienie nieco inaczej, każdy dodaje w swoim komentarzu następną ważną opinię.

Nie trzeba zapewne zachęcać do zapoznania się z kolejną odsłoną egzaminacyjnych zapisów EKG z sesji wiosennej 2011 roku (dr med. Dariusz Wojciechowski), kolejnym odcinkiem działu elektrostymulacji serca (dr med. Przemysław Mitkowski – gratulujemy przy okazji wyboru na Prezesa Sekcji Rytmu Serca Polskiego Towarzystwa Kardiologicznego!) czy ważnym zestawieniem dawek promieniowania stosowanych w różnych metodach obrazowych według ostatniego konsensusu ekspertów (dr med. Magdalena Zagrodzka).

Jak zwykle niezwykle interesująco przedstawia się dział echokardiografii prof. Edyty Płońskiej-Gościńskiej. Znajdziecie w nim Państwo tradycyjną zagadkę, kolejną odsłonę kursu echokardiografii w ostrych stanach kardiologicznych (wszystko wyszło spod pióra wybitnych echokardiografistów z referencyjnej kliniki kierowanej przez prof. Piotra Hoffmana) oraz wypowiedzi o przyszłości echokardiografii dwóch wybitnych europejskich echokardiografistów: prof. Luigiego P. Badano z Padwy, aktualnego szefa Europejskiej Asocjacji Echokardiografii, i prof. Bernarda Cosynsa z Brukseli. W dziale Wady serca polecam zapoznanie się z doświadczeniami katowickiego ośrodka kierowanego przez prof. Marię Trusz-Glużę w zakresie zamykania uszka lewego przedsionka okluderami Amplatzer. To w polskich ośrodkach wciąż rzadko wykonywany zabieg. Zespół doc. Andrzeja Kleinrocka z Zamościa kontynuuje tematykę opieki kardiologicznej nad kobietami w ciąży (przypominam, że traktujemy lekturę tego tekstu jako ważne preludium do ogłoszenia nieznanych nam jeszcze nowych europejskich wytycznych w tym zakresie w sierpniu 2011 roku w Paryżu). Dr dr Paweł Balsam i Sebastian Szmit dywagują nad wpływem aktywności fizycznej na ciśnienie tętnicze, a dr Joanna Wilczyńska z ośrodka kierowanego przez mnie przedstawia interesujący przypadek pacjenta z zawałem serca i jednocześnie zdiagnozowanym śluzakiem prawego przedsionka. Zdjęcia śródoperacyjne wykonał w tej pracy kardiochirurg dr Paweł Czub.

Na koniec polecam pięć pytań testowych, a przede wszystkim doniesienia kliniczne z ostatniego miesiąca, starannie wyselekcjonowane przez nasze młodsze koleżanki. Znajdziecie tam Państwo m.in. wyniki badania SHARP.

Jeszcze raz polecam sierpniową lekturę pisma i życzę miłych wakacji. Z częścią z Państwa spotkamy się zapewne tradycyjnie na stoisku Polskiego Towarzystwa Kardiologicznego w trakcie europejskiego kongresu kardiologów już w sierpniu w Paryżu. Do zobaczenia!

*prof. dr hab. n. med. Grzegorz Opolski*