

RADA NAUKOWA DZIAŁU



Dr n. med.
Anna Zawadzka-
-Krajewska



Dr n. med.
Małgorzata
Bartkowiak-Emeryk



Dr hab. n. med.
Jerzy Ziolkowski

Kiedy dziecko powinno być zbadane przez okulistę?

Małgorzata Seroczyńska

Klinika Okulistyki,
Instytut „Pomnik-Centrum
Zdrowia Dziecka”
w Warszawie
Kierownik:
p. o. dr n. med. Wojciech Hautz
Adres do korespondencji:
Dr n. med. Małgorzata Seroczyńska
Klinika Okulistyki Instytutu
„Pomnik-Centrum Zdrowia Dziecka”
Al. Dzieci Polskich 20,
04-730 Warszawa
tel. 22 815 73 55
e-mail: seroczynska.m@wp.pl

Termin poddania dziecka badaniu okulistycznemu jest uregulowany prawnie w przypadku dzieci urodzonych przedwcześnie.¹ Zalecane jest również badanie dzieci z grup ryzyka – rodzin obciążonych genetycznie wystąpieniem zaćmy, jaskry, siatkówczaka czy w przypadku dużych wad refrakcji u rodziców. W pozostałych przypadkach badanie odbywa się z reguły dopiero wówczas, kiedy niepokojący otoczenie objaw stanie się bardzo wyraźny. Niewiele dzieci zgłasza się na badanie bilansowe, bez objawów zaburzenia czynności narządu wzroku. Niestety, ciągle zdarzają się pacjenci, którzy byli uspokajani mimo zgłaszania nieprawidłowych symptomów lub poddawani nieprawidłowej terapii z następowym pogorszeniem stanu zdrowia. Do pierwszej grupy należą dzieci z zezem, których zaniepokojeni rodzice bywają uspokajani przez pediatrę – zalecana jest cierpliwość i oczekiwanie aż „fizjologiczny” zez sam ustąpi w kolejnym roku życia. Z ogromnym naciskiem należy podkreślić, że powyżej 2 miesięcy życia zez zawsze jest objawem nieprawidłowym i wskazuje na problem ze strony narządu wzroku. W każdym przypadku należy go zdiagnozować okulistycznie, ponieważ bywa objawem alarmującym – tak jest w przypadku chorób nowotworowych. Natomiast do grupy drugiej stosunkowo często można zaliczyć niemowlęta z łzawieniem, nagminnie leczone przez pediatrów steroidowymi lekami przeciwzapalnymi. Wśród tych pacjentów zdarzają się również dzieci z jaskrą czy siatkówczakiem, które mogłyby trafić do okulisty znacznie wcześniej i uniknąć zaawansowanego rozwoju choroby.

Mały pacjent powinien trafić do okulisty w przypadku każdej niedyspozycji układu wzrokowego, każdego zaburzenia funkcji, objawów bólowych bądź zmiany wyglądu narządu wzroku. Poza wskazaniem okulistycznym badanie może wnieść istotne informacje w przypadku podejrzenia chorób neurologicznych (szczególnie guza OUN), zmian metabolicznych, chorób układowych, chorób zakaźnych, zaburzeń rozwojowych i innych.

Problemy okulistyczne stwierdzane u dzieci w poszczególnych przedziałach wiekowych są różne, niektóre jednak występują w danym przedziale szczególnie często.

Dzieci urodzone przedwcześnie

Od lat problem noworodków urodzonych przedwcześnie stanowi poważne wyzwanie dla środowiska medycznego. Wynika to ze wzrostu liczby porodów przedwczesnych na całym świecie. Poród przedwczesny jest w krajach rozwiniętych najpoważniejszą

przyczyną okołoporodowej zachorowalności i śmiertelności noworodków.² Postępy w intensywnej opiece neonatologicznej zwiększyły szansę na przeżycie noworodków urodzonych przedwcześnie, towarzyszy temu jednak duże ryzyko przewlekłych powikłań.

Krwawienia do- i okołokomorowe, leukomalacje okołokomorowe i retinopatia wcześniaków są bardzo częstymi patologiami w tej grupie dzieci, a ich skutkiem w przyszłości może być utrata lub pogorszenie widzenia. Wśród licznych komplikacji związanych ze stanem zdrowia dzieci urodzonych przed planowym terminem porodu ważne miejsce zajmują zmiany chorobowe w narządzie wzroku.³⁻⁹ Do najważniejszych należy retinopatia wcześniaków (retinopathy of prematurity, ROP), która może prowadzić do ślepoty. Retinopatia dotycząca dzieci przedwcześnie urodzonych jest wieloczynnikowym schorzeniem siatkówki. Postępując zgodnie z dzisiejszym stanem wiedzy, nie udaje się mu w pełni zapobiec, chociaż poznanie i kontrola możliwych czynników ryzyka tej choroby, a także wczesna diagnostyka i leczenie znacznie poprawiają odległe rokowanie.¹⁰ Bardzo ważna jest profilaktyka, badania przesiewowe i monitorowanie niemowląt z grupy zagrożenia oraz wkroczenie z właściwym leczeniem w odpowiednim czasie.^{11,12} W celu umożliwienia szybkiej interwencji wdrożone zostały na świecie systemy monitorowania niemowląt. Działania te są realizowane zgodnie z obowiązującymi w poszczególnych krajach normami prawnymi.^{1,13}

Najważniejsze badania przesiewowe w tej grupie ryzyka odbywają się najczęściej w trakcie hospitalizacji. Część dzieci wymaga jednak kontynuacji badań okulistycznych również po wypisie do domu. Należy podkreślić konieczność przestrzegania zalecanych terminów badań, co stanowi powinność rodziców. Od tego zależy przyszłe widzenie dziecka, ogólny rozwój i jakość jego życia – leczona w porę retinopatia najczęściej pozwala na prawidłowe widzenie w przyszłości.

Okres noworodkowy

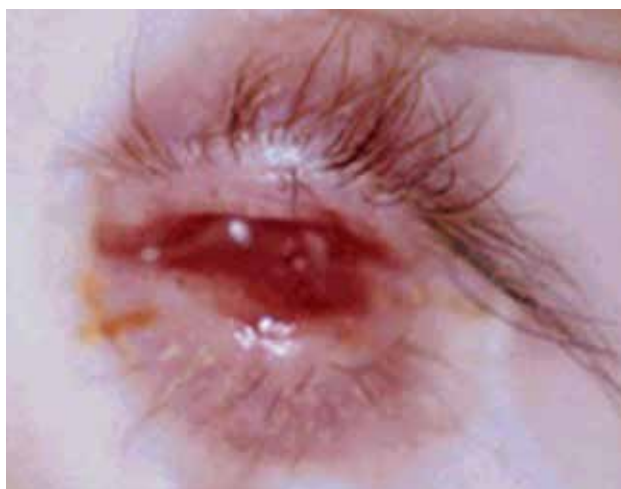Zakażenia wewnątrzmaciczne pojawiają się w populacji wcześniaków częściej niż u noworodków urodzonych o czasie, ponieważ są one odpowiedzialne za około 50% porodów przedwczesnych. Wyraźną patologią występującą w tej grupie dzieci jest pogorszenie ostrości wzroku. Istotne znaczenie mają następujące choroby (grupa TORCH):

- toksoplazmoza – najbardziej charakterystyczne jest zapalenie siatkówki i naczyńki dotyczące okolicy płamkowej. Często stwierdzane są typowe barwnikowe blizny pozapalne w płamce, może jednak wystąpić również zaćma, małopocze lub zapalenie wnętrza gałki ocznej czy zanik nerwu wzrokowego. Zapalenie siatkówkowo-naczyńkowe, zwapnienia śródczaszkowe i małogłowie lub wodogłowie stanowią razem tzw. triadę Pinkertona – zespół objawów typowych dla toksoplazmozy wrodzonej

- opryszczka – cechuje się zapaleniem spojówek, rogówki, skóry powiek (wysypka o typie pęcherzykowym), martwiczym zapaleniem siatkówki i naczyńki, może pojawić się zaćma, zapalenie nerwu wzrokowego
- różyczka – przeważają objawy zapalenia siatkówki z powstaniem charakterystycznych zmian barwnikowych typu pieprz i sól, zaćma, małopocze, zapalenie rogówki, jaskra, zaburzenia rozwojowe nerwu wzrokowego
- cytomegalia – dominują cechy martwiczego zapalenia siatkówki, zapalenie rogówki, zanik pozapalny nerwu wzrokowego, jaskra, małopocze, zaćma
- ospa wietrzna – powoduje również zapalenie siatkówki i naczyńki, zaćmę, małopocze, zespół Hornera, zanik pozapalny nerwu wzrokowego.

Rozwój medycyny perinatalnej zwiększył odsetek utrzymanych ciąż zagrożonych, ale prawdopodobnie jest pośrednią przyczyną większego odsetka obserwowanych zaburzeń rozwojowych, także narządu wzroku. Częstość występowania zmian powodujących poważne nieprawidłowości w widzeniu (obustronnie) wynosiła, wg badań własnych, u dzieci do 3 roku życia około 8,66% w 1998 roku i 17,2% w 2004 roku.¹⁴ Dotyczy to zarówno dzieci urodzonych przedwcześnie (i nie jest typowe dla tej grupy), jak i o czasie. Najczęściej rozpoznaje się przetrwiałą tętnicę ciała szklстого, szczelinę tęczówki, szczelinę siatkówki, naczyńki i nerwu II, dysplazję siatkówki i nerwu II, beztęczówkowość, brak gałek ocznych (ryc. 1) bądź gałki szczątkowe. Noworodek powinien być zbadany okulistycznie przy podejrzeniu jakichkolwiek zaburzeń rozwoju, zmiany oczne mogą bowiem wymagać leczenia bądź objęcia dziecka rehabilitacją widzenia, pomagają również w ustaleniu rozpoznania.

Urazy okołoporodowe uszkadzające narząd wzroku zdarzają się najczęściej w trakcie porodów kleszczowych i z zastosowaniem próżniociągu. Stwierdza się je również u noworodków urodzonych z niską punktacją w skali Ap-



RYCINA 1. Wrodzony brak gałki ocznej (wszystkie zdjęcia pochodzą z archiwum autorki).

gar. Rzadko dotyczą wcześniaków. Badanie okulistyczne powinno być wykonywane w przypadkach porodów urazowych, gdyż jest wówczas także przyczynkiem do oceny stanu neurologicznego dziecka. Niekiedy zmiany pourazowe ustępują samoistnie (np. obrzęk rogówki, powiek, oczodołu, spojówki, krwotoki nasiatkówkowe), niekiedy wymagają leczenia, ale czasami nie poddają się leczeniu i pozostają na zawsze. Mogą nie powodować żadnych zmian w jakości widzenia, ale mogą też widzenie istotnie pogorszyć (np. zorganizowany krwotok do ciała szklistego, powodujący leukokorię – objaw białej źrenicy). Jeśli krwotok siatkówkowy wystąpił w plamce, może wygoić się bez pozostawienia śladu nawet bez leczenia, ale jednocześnie w tej grupie dzieci częściej niż u innych występuje w późniejszym okresie zez.

Słepota korowa jest konsekwencją nieprawidłowości w OUN. Uszkodzenia szczytu kory potylicznej powodują zaburzenia widzenia plamkowego, a uszkodzenia części przedniej kory wzrokowej objawiają się zaburzeniami widzenia obwodowego.

Zaburzenia ruchomości gałek – oczopląs, czyli niezależne od woli powtarzające się ruchy gałek ocznych – występują częściej u wcześniaków niż u zdrowych noworodków. Oczopląs ma następujące cechy: postać (oczopląs poziomy, pionowy, obrotowy), kierunek (oznaczany wg fazy szybkiej ruchu), szybkość (oczopląs wolny, średni, szybki), napięcie (określane w skali trójstopniowej), typ (oczopląs rytmiczny lub wahadłowy). W zależności od przyczyny powstania może wystąpić oczopląs pochodzenia neurologicznego lub ocznego.

Oczopląs neurologiczny występuje we wcześniejszym okresie życia, jest wynikiem zmian w ośrodkowym układzie nerwowym (OUN), ma charakter motoryczny i dzieli się na poziomy, pionowy i obrotowy. Powstaje w wyniku uszkodzeń mózdzku, w porażeniu międzysiędźdowym, uszkodzeniu połączeń czaszkowo-szyjnych w otworze wielkim czaszki, uszkodzeniach w obrębie dołu tylnego czaszki, okolicy skrzyżowania nerwów wzrokowych (tzw. huśtawkowy, ze zmiennymi ruchami gałek ocznych – naprzemiennie jedno oko podnosi się i skręca do wewnątrz, drugie obniża i skręca na zewnątrz) oraz w wyniku uszkodzenia pnia mózgu.

Oczopląs oczny spowodowany jest zaburzeniami widzenia i zależy od stopnia pogorszenia ostrości wzroku.^{15,16} Rozwija się nieco później (zazwyczaj przed 2 rokiem życia) i ma charakter oczopląsu poziomego. U dzieci z ciężkim uszkodzeniem widzenia plamkowego (centralnego) jego pojawienie się jest kwestią czasu i następuje tym wcześniej, im poważniejsze jest uszkodzenie. Od stopnia pogorszenia ostrości wzroku zależy również jego nasilenie. Czasami jest on kompensowany przez odruch konwergencyjny (zez zbieżny – blokada oczopląsu), niekiedy wyrównawcze ustawienie głowy próbuje zmniejszyć jego amplitudę (największy komfort widzenia w skrajnym odwiedzeniu w prawo lub lewo, w zależności od kierunku fazy wolnej i szybkiej).

Naczyniaki skóry twarzy widoczne już po urodzeniu na czole i powiekach mogą występować w przebiegu zespołu Sturge'a-Webera. Zmiany oczne mogą być bezobjawowe we wczesnym dzieciństwie, często jednak z czasem rozwija się jaskra, zwyrodnienie czy odwarstwienie siatkówki w okolicy naczyniaka naczyniówki. Nie ma skutecznej metody zapobiegania, ale badania należy powtarzać przez cały okres dzieciństwa, aby włączyć leczenie jak najwcześniej w przypadku wystąpienia objawów choroby.¹⁷

Okres niemowlęcy, wiek przedszkolny i szkolny

Niedrożność dróg łzowych. Jeśli u dziecka występuje nadmierne łzawienie, to przyczyną dolegliwości najczęściej jest niedrożność dróg łzowych. Zwykle dochodzi również do nawracającego bakteryjnego zapalenia spojówek. Problem dotyczy około 5% donoszonych noworodków, a jego powodem w większości przypadków jest przetrwała błonka zamykająca przewód nosowo-łzowy przy jego przejściu do jamy nosa. W 80-90% przypadków objawy niedrożności ujawniają się w 1 miesiącu życia. Leczenie zachowawcze, polegające na masażu dróg łzowych, przemywaniu izotonicznym roztworem soli i okresowej miejscowej antybiotykoterapii, jest skuteczne u 50-90% dzieci w pierwszym półroczu życia, a u 70% w drugim. Po ukończeniu pierwszego roku życia szanse na udrożnienie znacząco maleją, także dlatego, że pozostaje grupa dzieci mających wady anatomiczne dróg łzowych. Czas, który należy uznać za odpowiedni do podjęcia leczenia zabiegowego (płukanie i sondowanie), pozostaje przedmiotem kontrowersji: wczesne wykonanie zabiegu istotnie skraca okres łzawienia, ropienia, konieczności masowania, ale u większości dzieci okazuje się statystycznie niepotrzebne. Decyzję powinien podjąć okulista, kierując się zarówno stanem ciężkości objawów, jak i oczekiwaniami rodziców.

Wrodzona przepuklina woreczka łzowego. Rzadko towarzyszy ona niedrożności (mucocele, dakryocystocele). Poniżej kąta wewnętrzznego, w rzucie worka łzowego, widoczne jest sinawe uwypuklenie, spowodowane niedrożnością dróg łzowych zarówno przed workiem, jak i za nim. Należy je różnicować z mogącym wyglądać podobnie naczyniakiem, cystą dermoidalną czy przepukliną płynu mózgowo-rdzeniowego.

Jaskra wrodzona. Głównym objawem niedrożności dróg łzowych jest łzawienie, ale ten objaw towarzyszy również wrodzonej jaskrze, często mylonej przez pediatrów z niedrożnością właśnie z powodu nadmiernego łzawienia. Jaskra dziecięca występuje rzadko, u około 1 na 10 000 noworodków. Bardzo ważne jest jak najwcześniejsze podjęcie leczenia – mylne rozpoznanie powoduje rozwój

choroby i naraża dziecko na utratę widzenia. Klasycznymi objawami wrodzonej jaskry są: łzawienie, światłowstręt i kurcz powiek, często dochodzi do nich „nieuzasadniony” niepokój i płacz dziecka. Oczy jaskrowe to oczy duże (duża średnica rogówek), którymi często zachwyca się otoczenie dziecka, nie wiedząc o ciężkiej chorobie, nieodwracalnie i szybko pogarszającej widzenie. Objawem alarmowym jest zmętnienie rogówki, spowodowane wysokim ciśnieniem wewnątrzgałkowym.

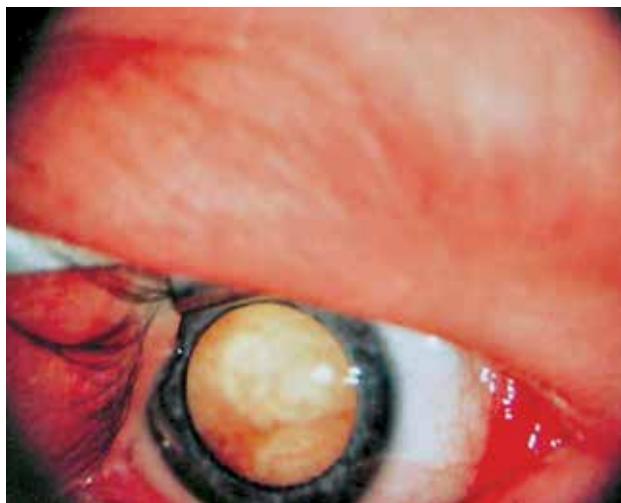Cysta dermoidalna. Jest zaburzeniem rozwojowym (choriostoma), najczęstszym guzem oczodołu u dzieci. Torbiel powstaje w procesie embriogenezy, w czasie zamykania struny grzbietowej. Jest niebolesnym guzkiem wypuklającym się na brzegu oczodołu, wymaga leczenia operacyjnego.

Biała źrenica (leukokoria). Może być następstwem różnych chorób. Zawsze jest objawem wymagającym bardzo pilnego zdiagnozowania (ryc. 2). Może być spowodowana zaćmą i stanowić następstwo różnych chorób okresu płodowego. Zaćma wymaga jak najszybszego leczenia operacyjnego, a także ustalenia przyczyny (TORCH). Biały odbłask źrenicy jest także objawem guza wewnątrzgałkowego, siatkówczaka (retinoblastoma, ryc. 3). Schorzenie to występuje rzadko, ale należy o nim pamiętać, gdyż późne rozpoznanie znacząco zmniejsza szanse dziecka nie tylko na widzenie, ale również na przeżycie.

ZANIK NERWU WZROKOWEGO

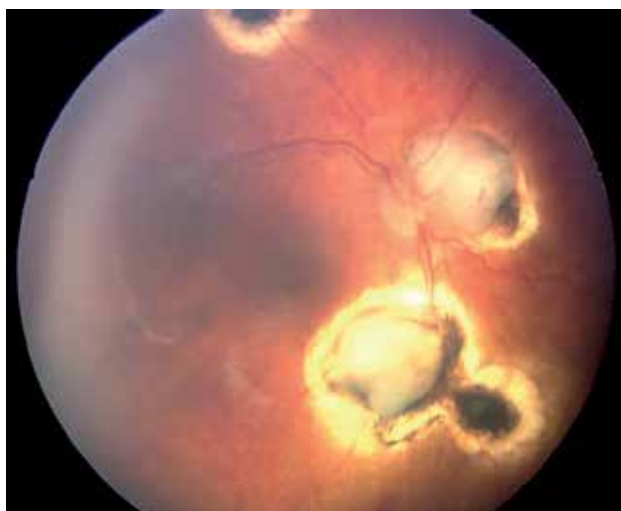
Następstwem krwotoków śródczaszkowych w okresie okołoporodowym mogą być leukomalacie okołomorowe (PVL), których pojawienie się niejednokrotnie pociąga za sobą wybiórcze upośledzenie funkcji mózgu – jednym z przykładów jest zanik nerwu wzrokowego, następstwo poważnych zaburzeń neurologicznych okresu perinatalnego.^{18,19} Terminem zanik określa się grupę chorób nerwu II powodujących uszkodzenie lub utratę włókien nerwowych. W naszym kraju zanik nerwu wzrokowego jest główną przyczyną ślepoty i znacznego pogorszenia widzenia u osób do 24 roku życia.¹⁴ Procesy uszkodzające nerw osłabiają jego funkcję i są powodem różnych objawów klinicznych. Należą do nich: obniżenie ostrości wzroku, upośledzenie reakcji źrenicy na światło, pogorszenie zdolności widzenia barw, pogorszenie percepcji światła. Mogą one występować w różnym nasileniu, od nieznacznego pogorszenia widzenia do całkowitej ślepoty. Bardzo częste są ubytki w polu widzenia, uzależnione od miejsca uszkodzenia. Grupa schorzeń nerwu II powodujących uszkodzenie lub brak włókien nerwowych dzieli się na:

- zanik nerwu II – wrodzony lub nabyty
- niedorozwój, czyli hipoplazję nerwu II (niedorozwój zawsze jest wrodzony)



RYCINA 2. Leukokoria – widoczne masy guza.

Nerw wzrokowy, czyli II nerw czaszkowy, powstaje między 8 a 15 tygodniem ciąży, tworzą go wypustki nerwowe komórek zwojowych siatkówki. Jako wyraźnie ukształtowana struktura widoczny jest już w piątym miesiącu życia płodowego. W 18 tygodniu osiąga maksymalną (ok. 2,5 miliona) liczbę włókien nerwowych, w późniejszym czasie część z nich ulega apoptozie. Jest nerwem czuciowym i stanowi najbardziej wysuniętą część mózgowia. Włókna nerwu przewodzą bodźce wzrokowe i sięgają od siatkówki do ciała kolankowatego bocznego, przechodząc następnie w dalszy odcinek drogi wzrokowej. Już u płodu rozpoczyna się jego mielinizacja, która kończy się w okresie pourodzeniowym. Jeśli dojdzie do zadziałania czynników uszkodzających struktury nerwu w okresie płodowym, powoduje to zaburzenie jego rozwoju i w następstwie hipoplazję. Tarcza nerwu II ma wówczas często zbyt małą średnicę i zazwyczaj nieprawidłowy kształt.



RYCINA 3. Siatkówczak.

Do zaburzenia rozwoju nerwu może dojść na skutek działania w pierwszym trymestrze ciąży różnego rodzaju czynników, np. zakażeń wewnątrzmacicznych czy niektórych leków przyjmowanych przez matkę. Hipoplazji nerwu towarzyszą niekiedy inne nieprawidłowości w OUN: przepuklina podstawy mózgu, brak przegrody przezroczystej lub agenezja ciała modzelowatego. Jeśli natomiast uszkodzenie powstanie później, jego następstwem będzie zanik nerwu II – tarcza ma prawidłowy kształt i wielkość, ale część (zanik częściowy) lub wszystkie (zanik całkowity) włókna ulegają uszkodzeniu. Zanik nerwu II może być skutkiem np. wzmożonego ciśnienia śródczaszkowego w przebiegu wodogłowia lub uogólnionego zakażenia. Zanik nerwu wzrokowego występuje też jako następstwo uszkodzenia pasma wzrokowego. Natomiast uszkodzenie dalszego odcinka drogi wzrokowej, promienistości wzrokowej, nie powoduje już powstania obrazu zaniku nerwu II na dnie oka. Dzieje się tak, ponieważ włókna nerwu kończą się w ciele kolankowatym bocznym, a promienistość wzrokowa rozpoczyna od ciał kolankowatych bocznych i sięga do pola korowego prążkowanego w okolicy bruzdy ostrogowej na powierzchni przyśrodkowej płata potylicznego. Uszkodzenie promienistości wzrokowej jest następstwem zaburzeń neurologicznych związanych z uszkodzeniem OUN. Niedotlenienie okołoporodowe i krwotoki śródczaszkowe stosunkowo często doprowadzają do wtórnego, nabytego zaniku nerwu II. W zależności od przyczyny dysfunkcja nerwu może być jedno- lub obustronna. Zanik nerwu wzrokowego relatywnie często towarzyszy mózgowemu porażeniu dziecięcemu (MPDz).

WADY REFRAKCJI

Prawie połowa problemów związanych z pogorszeniem widzenia na świecie jest spowodowana przez wady refrakcji, a krótkowzroczność stanowi znaczną część tego problemu. Co więcej, częstość występowania krótkowzroczności wzrasta. Niewyrównana nadwzroczność często jest przyczyną zezów i niedowidzenia.

Zaburzenia ustawienia gałek (zezw). Dziecko zdrowe, urodzone o czasie, w wieku 2 miesięcy ma na tyle rozwinięty układ wzrokowy, że powinno ustawiać oczy równolegle. Jeśli tego nie potrafi, być może rzeczywiście potrzebuje nieco więcej czasu, ale zawsze należałoby poddać je badaniu okulisty, gdyż zez bywa objawem wielu dolegliwości – oko mające problem z widzeniem nie ustawi się prosto, nie fiksuje się. Podłożem nieprawidłowego ustawienia mogą być poważne zaburzenia widzenia, wysokie wady refrakcji, zaćma czy siatkówczak. Zezw może występować jako:

- porażenny – na skutek uszkodzenia ośrodkowego lub obwodowego co najmniej jednego nerwu zaopatrującego mięśnie gałkoruchowe (nierównoległe ustawienie osi widzenia, brak lub upośledzenie ruchomości gałki ocznej w kierunku działania chorego mięśnia)

- zbieżny – jako blokada oczopląsu (zmniejsza jego amplitudę)
- spowodowany brakiem fuzji z powodu deprywacji sensorycznej (tzn. pozbawienia bodźców wzrokowych) na skutek pogorszenia ostrości wzroku jednego oka
- w łagodnym porażeniu nerwu VI z następującą niedomogą dywergencji (większe odchylenie kąta zezów podczas patrzenia w dal niż do bliży)
- rozbieżny – częściej niż zez zbieżny występuje wraz ze zmianami neurologicznymi.

Wiek przedszkolny i szkolny

Toksokaroza – zakażenie *Toxocara canis*, tasiecmem psim. Obecnie prawie nie ma dzieci będących inwalidami wzroku z powodu tej choroby, ciągle jednak zdarza się ona u pacjentów klinik okulistycznych.

Zapalenie błony naczyniowej. W podgrupach młodszych dzieci choroba nie stanowi liczbowo istotnego problemu jako przyczyna kalectwa wzrokowego. Obserwacje kliniczne wskazują jednak na dość częste występowanie u dzieci początku tego poważnego, na tle autoimmunologicznym, schorzenia. Rozpoznawana jest również gruźlica czy sarkoidoza oczna. Niepokojące jest pogorszenie widzenia w dotkniętym oku, deformacja kształtu źrenicy, zmętnienie soczewki, zwyrodnienie taśmowate rogówki, zez. Należałoby również skierować dziecko na badanie okulistyczne w przypadku stwierdzenia u niego zapalenia stawów – najczęściej objawy okulistyczne wyprzedzają objawy ze strony stawów, bywają jednak niejednokrotnie przeoczone ze względu na swój bezbolesny przebieg i kompensację widzenia przez drugie, niezajęte oko. Pacjent zauważa problem dopiero po zajęciu procesem chorobowym lepszego oka. Zmiany w gałce ocznej mogą być wówczas bardzo zaawansowane i powodować nieodwracalną utratę ostrości wzroku.

Bóle głowy. Każde dziecko z bólem głowy powinno być zbadane przez okulistę. Okulista może znacznie przyspieszyć zdiagnozowanie dziecka z guzem OUN, stwierdzając na dnie oka objawy wzmożonego ciśnienia wewnątrzczaszkowego. Ból głowy może także być spowodowany przyczynami okulistycznymi: jaskra, niewyrównana wada refrakcji, niedomoga konwergencji.

Wytrzeszcz. Narastająca asymetria szpar powiekowych może być skutkiem guza oczodołu. Najczęstszym guzem pierwotnym jest mięsak mięśni prążkowanych (rhabdomyosarcoma). Wytrzeszcz może gwałtownie narastać w ciągu kilku dni lub tygodni, może spowodować opadnięcie powieki lub nieprawidłowe ustawienie gałki ocznej. Może również pojawiać się jako wzrastająca masa w obrębie powieki lub spojówki.

Zwyrodnienie barwnikowe siatkówki. To schorzenie powoduje zawężenie pola widzenia, problem z poruszaniem się o zmierzchu i dotyczy zwłaszcza młodzieży z rodzin nim obciążonych, zdarza się również sporadycznie.

Urazy. Zauważalny jest istotny wzrost udziału urazów w powstawaniu inwalidztwa wzrokowego. Znaczny wzrost częstości ciężkich, upośledzających widzenie urazów dotyczy zwłaszcza podgrupy nastolatków 14-18-letnich, w większości chłopców. Najczęściej rozpoznawane są:

- pourazowy zanik nerwu II
- uraz przebijający
- zaćma pourazowa
- odwarstwienie siatkówki
- zanik gałek

Ciało obce rogówki. Każdy przypadek nagłego bólu, zaczerwienienia gałki ocznej, łzawienia powinien być zdiagnozowany okulistycznie jak najwcześniej.

Podsumowanie

Postęp w rozwoju okulistyki dziecięcej doprowadził do zmniejszenia się liczby dzieci i młodzieży całkowicie niewidomych na korzyść niepełnosprawnych w stopniu umiarkowanym. Powinno to być zachętą do dalszych wysiłków w tym zakresie. Ogromne znaczenie w większości przypadków ma czas podjęcia właściwego leczenia. Nie należy leczyć pacjenta lekami przeciwwzapalnymi i przeciwbólowymi bez poznania przyczyny dolegliwości. Jest to częsty błąd w sztuce pediatrów, którzy podejmują się okulistycznej terapii pacjenta, nie wiedząc przecież (nie zbadali pacjenta okulistycznie), co właściwie leczą. Tacy pacjenci trafiają w końcu do okulisty, niestety często następuje rozwój choroby lub pojawiają się powikłania niewłaściwej kuracji. Do dalszej poprawy statystyk zdrowotnych mogłoby się przyczynić wprowadzenie badania okulistycznego jako obowiązującego wraz z okresowo prowadzonymi badaniami stanu zdrowia dzieci (bilans zdrowia). Dotyczy to zwłaszcza chorób, w których wczesne rozpoznanie, leczenie i prawidłowo prowadzona rehabilitacja mogłyby mieć wpływ na rokowanie w przyszłości. O nierzadko zbyt późnym rozpoznaniu choroby świadczyć mogą dane uzyskane z Polskiego Związku Niewidomych dotyczące okresu życia, w którym dzieci zostają w nim zarejestrowane. Wymienione powyżej choroby mają ogromny wpływ na rozwój dziecka, a ich wystąpienie pogarsza przyszłe rokowanie. Powodują przejściowe lub trwałe zaburzenia czynności narządów, są przyczyną ślepoty lub uszkodzenia widzenia, zeza, oczopląsu, krótkowzroczności, niedosłuchu, głuchoty, zaburzeń ruchowych i innych somatycznych, upośledzają rozwój emocjonalny i społeczny. Przykładem sukcesu, jaki można osiągnąć przez wczesne rozpoznanie i leczenie, jest retinopatia wcześniaków. Zmniejszenie odsetka retinopatii jako przyczyny ślepoty i znacznego pogorszenia

widzenia należy łączyć z wprowadzeniem obowiązkowego badania przesiewowego wcześniaków. Obecnie na plan pierwszy wysuwają się schorzenia związane z okresem okołoporodowym, a choroby, na które mamy wpływ dzięki leczeniu, rzadziej są przyczyną czynnościowej ślepoty. Konieczne wydaje się opracowanie aktualnego programu zwalczania inwalidztwa wzrokowego u dzieci i młodzieży z uwzględnieniem wprowadzenia wczesnych badań okulistycznych, wczesnego leczenia i wczesnej rehabilitacji.

Niezależnie od uregulowanej prawnie specjalistycznej opieki okulistycznej sprawowanej nad noworodkami i niemowlętami z ROP, monitorowania wymagają również starsze dzieci.^{20,21} W badaniach kontrolnych trzeba także uwzględnić dzieci kilku- czy kilkunastoletnie. Długoterminowe obserwacje, w tym własne, świadczą o skuteczności takiego postępowania jako metody ograniczającej niekorzystne następstwa schorzeń narządu wzroku i zmniejszającej stopień niepełnosprawności wzrokowej.^{22,23} Regularne badania okulistyczne powinny być uwzględnione w obowiązkowych badaniach bilansowych. W każdym roku życia mogą pojawić się nowe bądź nasilić istniejące problemy okulistyczne.

U dzieci, które nie są poddane systematycznej kontroli, istnieje możliwość przeoczenia odpowiedniego momentu leczenia, co jest niezwykle ważne w przypadku ROP i nowotworów narządu wzroku, ale istotne również w przypadku wad refrakcji, zeza czy niedowidzenia.²⁴⁻²⁷

Piśmiennictwo

1. Rozporządzenie Ministra Zdrowia z dnia 27 sierpnia 2004 r. (art. 27 ust. 2) [Dz. U. 2004.10.210.2135].
2. Kramer MS, Demissie K, Yang H, Platt RW, Sauvé R, Liston R. The contribution of mild and moderate preterm birth to infant mortality. *JAMA*. 2000;284:843-849.
3. Tasman W, Patz A, McNamara JA, Kaiser RS, Trese MT, Smith BT. Retinopathy of prematurity: the life of a lifetime disease. *Am J Ophthalmol*. 2006;141:167-174.
4. Prost M. Retinopatia wcześniaków. Patogeneza, klinika, leczenie. Akademia Medyczna, Lublin 1991.
5. Clark D. Threshold ROP. *Br J Ophthalmol*. 2004;88:1484.
6. Seroczyńska M, Rutkowska M, Hautz W. Schorzenia okulistyczne u dzieci przedwcześnie urodzonych. *Klin Pediatr*. 2005;13:52-58.
7. Gralek M. Retinopatia wcześniaków. *Okulistyka*. 2003;6:64-65.
8. The STOP-ROP Multicenter Study Group: Supplemental Therapeutic Oxygen for Prethreshold Retinopathy of Prematurity (STOP-ROP), a randomized, controlled trial. In: Primary Outcomes. *Pediatrics*. 2000;105:295-310.
9. Amaral J, Becerra SP. Effects of human recombinant PEDF protein and PEDF-derived peptide 34-mer on choroidal neovascularization. *Invest Ophthalmol. Vis Sci*. 2010;51:1318-1326.
10. Korvenranta E, Lehtonen L, Rautava L, et al. PERFECT Preterm Infant Study Group. Impact of very preterm birth on health care costs at five years of age. *Pediatrics*. 2010;125:1109-1114.
11. O'Connor AR, Stewart CE, Singh J, Fielder AR. Do infants of birth weight less than 1500 g require additional long term ophthalmic follow up? *Br J Ophthalmol*. 2006;90:451-455.
12. Wytyczne Krajowego Zespołu Specjalistycznego w dziedzinie pediatrii i medycyny szkolnej z dnia 15 grudnia 1992 roku w sprawie powszechnych profilaktycznych badań medycznych noworodków, niemowląt i dzieci do lat 2. *Pediatr Pol*. 1993;68:48-50.

Dokończenie piśmiennictwa na str. 92