lek. wet. Joanna Karaś-Tęcza[1]
dr n. wet. Joanna Dawidowicz[2]
[1] „Dermawet" – Gabinet Dermatologiczny dla Psów i Kotów w Warszawie
[2] Klinika Weterynaryjna „Brynów" w Katowicach

Zespół Wellsa u psów – czy rzeczywiście występuje aż tak rzadko?

Eozynofilowe zapalenie i obrzęk skóry u psów to zaburzenie porównywane do występującego u ludzi zespołu Wellsa, nazywanego również nawracającym ziarniniakowym zapaleniem skóry z eozynofilią lub eozynofilowym zapaleniem skóry i tkanki podskórnej (ang. eosinophilic cellulitis). Nazwa „cellulitis" wynika z faktu, że zmiany skórne u pacjentów z tym zespołem w dużym stopniu przypominają wyglądem wykwity towarzyszące bakteryjnemu zapaleniu skóry i tkanki podskórnej (ang. cellulitis).

SUMMARY
Wells syndrome in dogs – is it really uncommon?
Eosinophilic dermatitis with edema in dogs is a rare syndrome characterised by acute, severely erythematous skin lesions with concurrent or preceding gastrointestinal signs. This entity has been likened to Wells syndrome (eosinophilic cellulitis) in humans, which often (unlike in dogs) is accompanied by peripheral eosinophilia. The treatment consists mainly of discontinuation of all previous medications and starting systemic glucocorticosteroids as well as antihistamines, among which cetirizine seems to be particularly helpful.

Key words: eosinophilic dermatitis and edema, Wells syndrome, gastrointestinal signs, cutaneous drug reaction

U większości psów obraz kliniczny eozynofilowego zapalenia skóry odbiega od obrazu cellulitis u ludzi. Wyjątkiem są osobniki rasy beagle, u których obserwuje się liczne guzki w skórze i tkance podskórnej wraz z towarzyszącym im rozlanym obrzękiem. U człowieka, w przeciwieństwie do psów, chorobie powszechnie towarzyszy obwodowa eozynofilia i gorączka. Ponadto zespół Wellsa u ludzi bardzo często ma przewlekły, nawracający charakter, z okresami występujących naprzemiennie zaostrzeń i remisji. U psów z eozynofilowym zapaleniem i obrzękiem skóry po wprowadzeniu odpowiedniej terapii zazwyczaj udaje się uzyskać trwałe wyleczenie.

ETIOPATOGENEZA

Etiopatogeneza zespołu Wellsa u człowieka, podobnie jak eozynofilowego zapalenia i obrzęku skóry u psów, nie została jak dotąd w pełni poznana. U ludzi przypadki choroby wiąże się między innymi z ukąszeniami owadów, zakażeniami wirusowymi lub bakteryjnymi, inwazjami pasożytów wewnętrznych (glistnica, lamblioza), czynnikami genetycznymi, atopią oraz z obecnością procesów nowotworowych (nowotwory układu krwiotwórczego, raki). W wielu przypadkach tło choroby pozostaje idiopatyczne.

U psów eozynofilowe zapalenie i obrzęk skóry uważa się obecnie za rodzaj wzorca odpowiedzi zapalnej, nie zaś za określoną jednostkę chorobową. Wśród prawdopodobnych przyczyn wyzwalających objawy zespołu Wellsa wymienia się reakcje polekowe, antygeny pokarmowe, ukąszenia stawonogów oraz współwystępujące choroby alergiczne (atopowe zapalenie skóry) lub choroby o podłożu immunologicznym. Wyraźna predyspozycja do eozynofilowego zapalenia i obrzęku skóry obserwowana u osobników rasy labrador retriever może stanowić pośredni dowód na udział czynników genetycznych w patogenezie tego zaburzenia.

Analizując patogenezę zespołu Wellsa na poziomie komórkowym, u części pacjentów stwierdzono wzmożone wytwarzanie przez klonalną populację limfocytów T $CD4^+CD7^-$ określonych cytokin, głównie Il-5, oraz intensywną degranulację eozynofili po ich stymulacji Il-2. Można podejrzewać, że podobne

zjawiska stają się przyczyną eozynofilowego zapalenia i obrzęku skóry u psów. Toczące się w obrębie przewodu pokarmowego procesy chorobowe mogą wpływać zarówno na spektrum krążących cytokin, jak i na rodzaj cytokin obecnych w skórze. Na przykład ostre zapalenie trzustki może przebiegać z masywną aktywacją cytokin i chemokin (hipercytokinemia, tzw. burza cytokinowa), w tym ze znaczącym wzrostem Il-5, która jest kluczowa dla aktywacji i różnicowania się eozynofili.

OBRAZ KLINICZNY – ZMIANY SKÓRNE

U psów chorujących na zespół Wellsa stwierdza się nagłe pojawienie się uogólnionego rumienia lub intensywnie rumieniowych plamek, plam i grudek, które z czasem rozszerzają się, łączą się ze sobą i przekształcają w łukowate, pierścieniowe albo pełzające blaszki. Strefa przejaśnienia, obecna niekiedy w centralnym obszarze plamek bądź blaszek (i upodabniająca je do zmian typu tarczy – ang. targetoid lesions), spowodowana jest obrzękiem w obrębie skóry właściwej. Najbardziej typowymi lokalizacjami zmian skórnych są: okolica brzucha, pachwin, małżowiny uszne i klatka piersiowa (ryc. 1-3). Obrzęk przyjmuje postać bąbli pokrzywkowych i często dotyczy wyłącznie okolicy twarzy, ale niekiedy bywa również uogólniony lub ma charakter obrzęków opadowych. Bąble i obrzęk u pacjentów z zespołem Wellsa, w przeciwieństwie do bąbli pokrzywkowych towarzyszących reakcji naczynioruchowej albo pokrzywce, u których podłoża leżą mechanizmy nadwrażliwości typu I, utrzymują się ponad 48 godzin. Jeśli choroba przebiega ze świądem, ma on zwykle umiarkowane natężenie. Stosunkowo często pojawia się limfadenopatia i gorączka.

Objawy zespołu Wellsa u psów w wielu przypadkach pojawiają się późnym latem lub jesienią, a także późną zimą i wczesnym latem. Stanowi to pośredni dowód na tło alergiczne lub ukąszenia owadów jako potencjalne czynniki etiologiczne choroby.

OBRAZ KLINICZNY – OBJAWY ZE STRONY PRZEWODU POKARMOWEGO

U wielu pacjentów (lecz nie u wszystkich) na 1-10 dni przed wystąpieniem zmian dermatologicznych pojawiają się zaburzenia ze strony przewodu pokarmowego w postaci biegunki (często z obecnością świeżej krwi w kale) oraz wymiotów. Objawy te zazwyczaj są tak nasilone, że wiążą się z koniecznością hospitalizacji zwierzęcia. U niektórych pacjentów zmiany skórne i objawy ze strony przewodu pokarmowego pojawiają się jednocześnie. U części psów z zespołem Wellsa diagnozowa-

Ryc. 1, 2. Typowa lokalizacja zmian skórnych u dwuletniego psa rasy labrador retriever w przebiegu eozynofilowego zapalenia i obrzęku skóry. Uwagę zwraca charakterystyczny pełzający układ wykwitów (ryc. 1) i ich intensywnie rumieniowy charakter. U pacjenta równocześnie z objawami dermatologicznymi wystąpiła biegunka z krwią.

no zapalenie trzustki, chorobę zapalną jelit lub niekorzystne reakcje na pokarm.

ROZPOZNANIE

Rozpoznanie ustala się przede wszystkim na podstawie charakterystycznego obrazu klinicznego, tzn. intensywnie rumieniowych zmian skórnych z towarzyszącymi im objawami żołądkowo-jelitowymi. Badanie morfologiczne krwi może ujawnić łagodną niedokrwistość, łagodną małopłytkowość i limfopenię. W badaniu biochemicznym najczęściej stwierdzaną nieprawidłowością jest hipoalbuminemia (umiarkowana do znacznej), która może wynikać zarówno ze stanu chorobowego przewodu pokarmowego, jak i z ucieczki albumin przez nieszczelny śródbłonek małych naczyń krwionośnych skóry. Jak wiadomo, albuminy są ujemnym białkiem ostrej fazy i w trakcie procesu zapalnego ich stężenie w surowicy może spadać.

Obraz histologiczny choroby jest bardziej zróżnicowany, niż wcześniej sądzono, i może przyjmować kilka form różniących się natężeniem reakcji zapalnej:

- łagodne eozynofilowe zapalenie okołonaczyniowe, któremu może towarzyszyć powierzchowny naciek neutrofili i poszerzenie naczyń skórnych
- umiarkowane zapalenie eozynofilowe (okołonaczyniowe do śródmiąższowego), sięgające głębszych warstw skóry właści-

Ryc. 3. Obraz kliniczny eozynofilowego zapalenia skóry u czteroletniego labradora, u którego na dwa dni przed wystąpieniem zmian skórnych pojawiły się silna biegunka i posmutnienie. Badanie morfologiczne krwi ujawniło eozynofilię, która w przypadku psów (w przeciwieństwie do ludzi) z zespołem Wellsa nie jest powszechnie stwierdzanym zaburzeniem. Mniej typowa była również lokalizacja zmian skórnych, które obejmowały przede wszystkim głowę zwierzęcia.

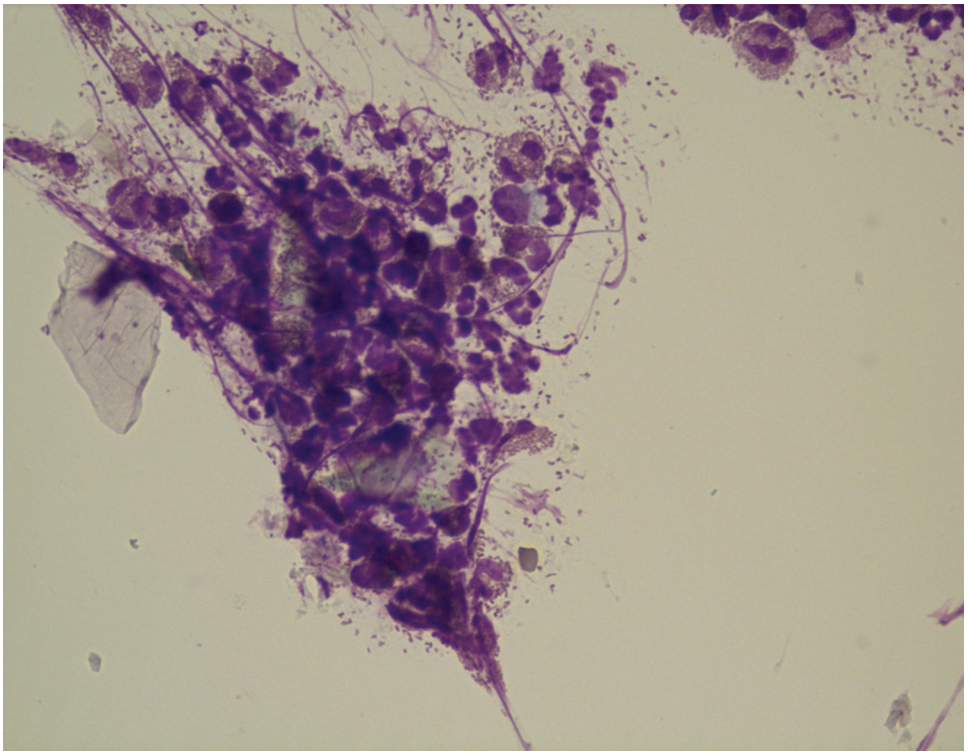

Ryc. 4. Obraz cytologiczny preparatu pobranego techniką odciskową ze skóry pacjenta z ryc. 3. Widoczne liczne eozynofile z obfitymi ziarnistościami znajdującymi się zarówno wewnątrz-, jak i pozakomórkowo.